V. Moshagen[1], E. Klippel[1], O. Jüngling[2]
[1] Neurozentrum Schlosscarree, Braunschweig, Deutschland
[2] Praxisgemeinschaft für Plastische und Ästhetische Chirurgie/Handchirurgie im Schlosscarree, Braunschweig, Deutschland

Symptomatisches Karpaltunnelsyndrom durch anatomische Varianten

Diagnose durch Neurosonographie und therapeutische Konsequenzen

Fall 1

Anamnese und Befund

Ein 32-jähriger Mann ohne relevante Vorerkrankungen berichtet über eine beidseitige belastungsabhängige Taubheit der Finger II–IV ohne begleitende Minderung der groben Kraft; Ausschütteln helfe rasch. Ein nächtliches Auftreten der Beschwerden wird verneint. Im neurologischen Befund finden sich keine Paresen, kein Reflexdefizit und keine Hypästhesie oder Hypalgesie. Das Hofmann-Tinel-Zeichen über dem Canalis carpi und der Phalen-Test sind schwach positiv.

Elektroneurographiebefund

Motorische und sensible Neurographie des N. medianus beidseits: DML (distal motorische Latenz), MSAP- und SNAP(motorische und sensible Nervenaktionspotentiale)-Amplituden sowie motorische und sensible Nervenleitgeschwindigkeiten sind beidseits unauffällig. Es finden sich keine signifikanten Seitendifferenzen.

Video online
Die Online-Version dieses Beitrags (https://doi.org/10.1007/s42451-021-00304-y) enthält zusätzliches Videomaterial. Beitrag und Zusatzmaterial stehen Ihnen auf www.springermedizin.de zur Verfügung. Bitte geben Sie dort den Beitragstitel in die Suche ein, das Zusatzmaterial finden Sie beim Beitrag unter „Ergänzende Inhalte".

Redaktion
A. Münchau, Lübeck
W. Pfeilschifter, Frankfurt am Main
S. Schmidt, Bonn

DGNeurologie
https://doi.org/10.1007/s42451-021-00304-y
Angenommen: 7. Januar 2021

© Springer Medizin Verlag GmbH, ein Teil von Springer Nature 2021

Nervensonographie (18-MHz-Schallkopf, Philips Affinity 50)

N. medianus rechts: Die CSA (Cross sectional area, Querschnittsfläche) ist im Handgelenk mit 12 mm^2 leicht vermehrt bei regelrechter Binnenechotextur, im Längsschnitt findet sich kein „notch-sign". Im proximalen Canalis carpi kommt volar des Nerven im Längs- und Querschnitt eine schmale bandförmige echoarme Struktur zur Darstellung, einer verlängerten Palmaris-longus-Sehne entsprechend (**Abb. 1**). Bei Verfolgung nach proximal liegt diese subfaszial statt epifaszial. Nach wenigen Zentimetern entwickelt sich ein großer Muskelbauch (Video 1). Dieser liegt im distalen Unterarm unter dem M. flexor carpi radialis, nicht wie zu erwarten ulnar desselben im proximalen Unterarm, im Sinne eines M. palmaris longus profundus.

Verlauf

Bei klinisch und elektroneurographisch vollständig erhaltener Funktion des N. medianus und Vorliegen einer Normvariante wird bei nur mäßigem Leidensdruck von einer Intervention abgeraten. Der neurologische Befund ist in der Verlaufskontrolle nach 8 Wochen unverändert.

Fall 2

Anamnese und Befund

Ein 19-jähriger Mann stellt sich mit einem unter Belastung auftretenden Taubheitsgefühl der gesamten rechten Hand sowie Schmerzen von Handgelenk und Handinnenfläche vor.

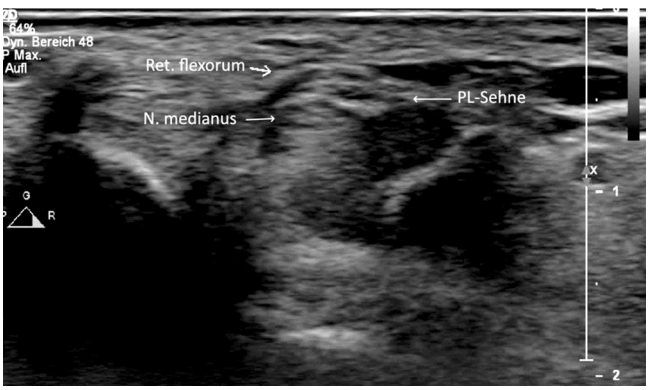

Abb. 1 Sonographische Darstellung des proximalen Canalis carpi mit Palmaris-longus-Sehne (*PL*)

Klinisch-neurologisch findet sich kein motorisches, sensibles oder Reflexdefizit. Das Hoffmann-Tinel-Zeichen über dem Canalis carpi ist beidseits negativ, es besteht ein Druckschmerz über dem Karpalkanal rechts bis einige Zentimeter proximal der Rascetta.

Elektroneurographiebefund

Motorische und sensible Neurographie des N. medianus beidseits: Die DML, MSAP- und SNAP-Amplituden sowie motorische und sensible Nervenleitgeschwindigkeiten sind beidseits unauffällig.

Nervensonographie

Neurosonographisch finden sich ein bifider M. palmaris inversus, zudem eine kräftige A. mediana, welche oberflächlich zwischen den zwei Bäuchen des varianten Muskels als A. brachiomediana nach proximal zieht (**Abb. 2**). Die A. ulnaris fehlt. Zwei Faszikel des N. medianus durchstoßen den M. flexor digitorum superficialis.

Verlauf

Da der Patient durch die belastungsabhängigen Schmerzen bei seiner Arbeit als Gas-Wasser-Installateur signifikant beeinträchtigt ist, erfolgt eine Überweisung zur handchirurgischen Weiterbehandlung. Zum avisierten Termin ist der Patient leider nicht erschienen.

Fall 3

Anamnese und Befund

Eine 51-jährige Frau schildert seit etwa 6 Monaten bestehende nächtliche Kribbelmissempfindungen sämtlicher Finger der linken Hand mit resultierendem Erwachen. Zuletzt hätten sich Schmerzen der gesamten Hand inklusive des Handgelenks eingestellt. Die Verwendung einer volaren Unterarmschiene habe nur eine marginale Besserung bewirkt.

Im Befund finden sich keine Paresen und ein unauffälliger Reflexstatus; Ästhesie und Algesie insbesondere der Finger sind normal. Das Hoffmann-Tinel-Zeichen über dem linken Handgelenk ist schwach positiv mit Angabe zusätzlicher lokaler Schmerzen. Aufgrund der Schmerzangabe wurde kein Phalen-Test durchgeführt.

Elektroneurographiebefund

Motorische und sensible Neurographie des N. medianus beidseits: Die DML, MSAP- und SNAP-Amplituden sowie motorische und sensible Nervenleitgeschwindigkeiten sind beidseits unauffällig.

Nervensonographie

N. medianus links: Untersucht wurde von der Hohlhand bis zum Sulcus bicipitalis medialis. Im Handgelenk, Unterarm und Oberarm findet sich jeweils eine regelrechte CSA mit 10 mm², 7 mm² und 9 mm². „Wrist-to-forearm-ratio“ ist somit regelrecht (<1,5). Im Unterarm stellt sich begleitend eine winzige A. mediana mit schwachem orthogradem Flusssignal dar. Diese erweitert sich im Handgelenk plötzlich deutlich mit Nachweis von echoreichem Thrombusmaterial im Lumen, hier ist kein Flusssignal mehr nachweisbar. Die Erweiterung ist sowohl im proximalen als auch distalen Karpaltunnel nachweisbar (**Abb. 3 und 4**).

Magnetresonanztomographie des Handgelenks

(**Abb. 5**)

Verlauf

Bei morphologischer Kompression des N. medianus durch die thrombosierte A. mediana wurde die Patientin kurzfristig handchirurgisch vorgestellt.

Intraoperativ zeigte sich nach Spaltung des Retinaculum flexorum die A. mediana vom Epineurium des N. medianus eingescheidet (**Abb. 6**), sodass eine Epineurotomie zur Entlastung des Nervs durchgeführt wurde.

Postoperativ kam es zu einer raschen Beschwerdebesserung. Nach ca. 6 Monaten stellte sich die Patientin aufgrund ei-

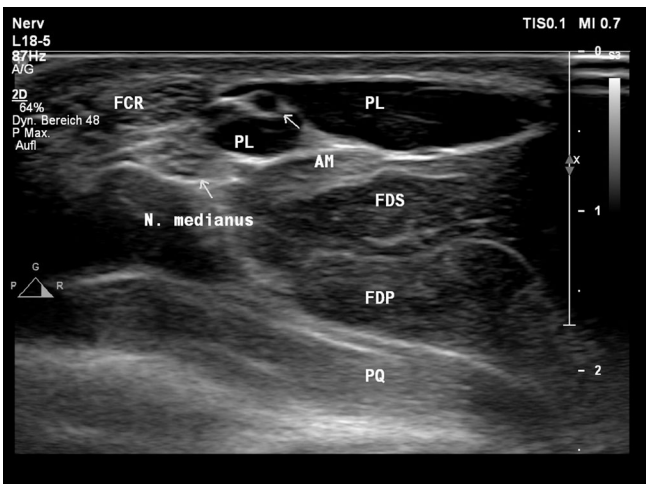

Abb. 2 Transversalschnitt im distalen Unterarm ca. 3 cm proximal der Rascetta. Man erkennt den bifiden M. palmaris longus (*PL*), zwischen den beiden Muskelanteilen die kräftige A. brachiomediana (*AM*, *Pfeil*). Normal imponieren die Sehne des M. flexor carpi radialis (*FCR*) sowie die Mm. flexor digitorum superficialis, flexor digitorum profundus und pronator quadratus (*FDS*, *FDP*, *PQ*). Die aberranten Medianusfaszikel sind in dieser Ebene nicht dargestellt

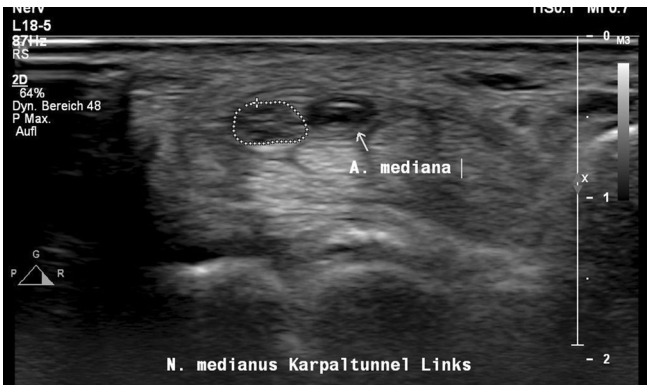

Abb. 3 Auf Höhe der Rascetta ist die im Unterarm winzige A. mediana durch die Thrombose auf ein ähnliches Kaliber wie der N. medianus aufgetrieben

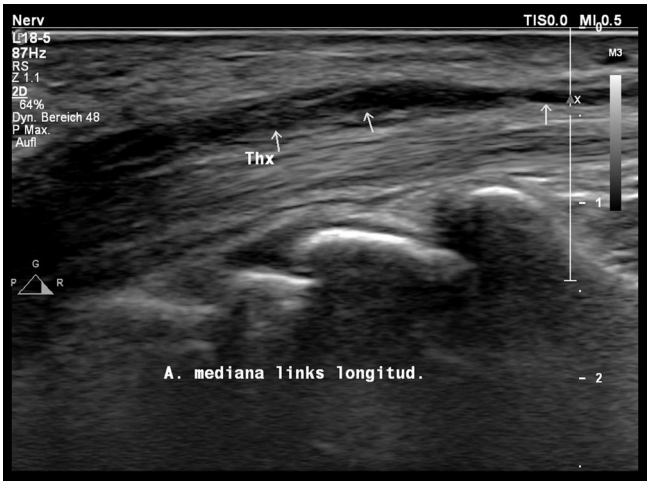

Abb. 4 Im Längsschnitt ist die Ektasie des thrombosierten Gefäßabschnittes (*Thx*) gegenüber dem zarten proximalen Gefäß (*Pfeil am rechten Bildrand*) zu erkennen

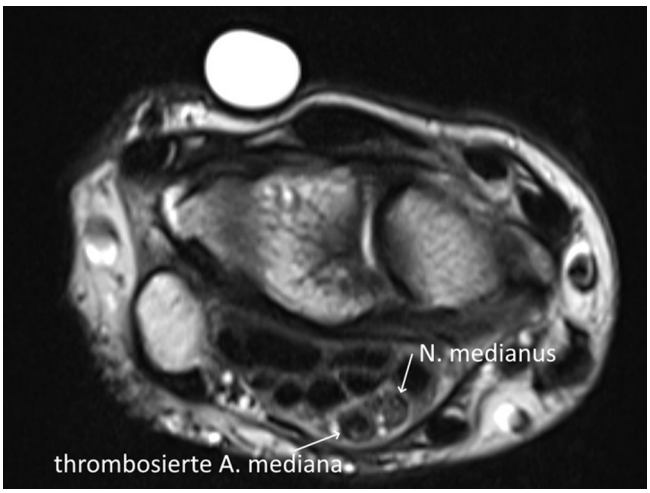

Abb. 5 Magnetresonanztomographisch bestätigen sich die Thrombose und Ektasie der A. mediana. Die Pathologie wurde erst nach Mitteilung des neurosonographischen Befundes beschrieben

nes Sulcus-ulnaris-Syndroms vor. Zu diesem Zeitpunkt war die A. mediana sonographisch weiterhin verschlossen.

Diskussion

Der M. palmaris longus ist ein hochgradig variabler Muskel. Beschrieben sind ein M. palmaris profundus mit Sehnenverlauf parallel zum N. medianus, Agenesie, Hypertrophie, ein distaler Muskelbauch (M. palmaris longus inversus) und diverse weitere Varianten [1–4], teils mit Einbeziehung der Fingerflexoren. Unserer Erfahrung nach geben die Patienten häufig belastungsabhängige Parästhesien der Hände an, die für ein Karpaltunnelsyndrom typisch sind; die Medianusneurographie ist meist unauffällig. Während es Hinweise für eine höhere Sensitivität der Neurosonographie gegenüber der Neurographie beim KTS gibt [5] und die Sonographie bei einer ganzen Reihe von Pathologien der MRT-Neurographie mindestens ebenbürtig ist [6],

Abb. 6 Intraoperativer Situs vor Epineurotomie. Die Operation wurde nicht wie sonst üblich in Blutleere durchgeführt, um ein etwaiges Pulsieren der Arterie erfassen zu können. *Oben* (radial) der N. medianus, *unten* (ulnar) bläulich durchschimmernd die thrombosierte Arterie

existieren systematische Studien im Kontext von Normvarianten unseres Wissens nicht.

Ohne gezielte Bildgebung wird eine Normvariante nicht bzw. erst intraoperativ oder auch erst bei der Revision [7] erkannt. Dabei ist eine korrekte Diagnose für den Patienten essenziell, um eine gezielte Therapie initiieren zu können und unnötige weitere Diagnostik und etwaige Fehldiagnosen zu vermeiden.

Die Varianten des M. palmaris longus sind noch aus einem weiteren Grund relevant: Es besteht eine Assoziation mit vaskulären Anomalien [8], die ein hohes operatives Komplikationsrisiko bergen. Diese sollten daher präoperativ erkannt werden, wie bei unserem Fall 2 mit kaliberstarker, oberflächennaher A. brachiomediana.

Persistierende Begleitarterien des N. medianus sind in systematischen Studien häufig [9, 10]. Eine Thrombose durch lokale mechanische Faktoren oder eine Systemerkrankung kann ein akutes symptomatisches KTS auslösen [11]. Häufig werden neben Parästhesien der radialen Finger intensive Schmerzen von Handgelenk und Handfläche angegeben.

Andere Auslöser eines symptomatischen KTS, z. B. Fremdkörper, Tumoren, Osteosynthesematerial oder Exostosen, werden neurosonographisch ebenfalls sicher erkannt, sind aber nicht Thema dieser Arbeit.

Fazit für die Praxis

– Symptomatische Formen des Karpaltunnelsyndroms (KTS) auf der Basis anatomischer Varianten sind keine Raritäten.

Klinisch und anamnestisch können solche Varianten jedoch lediglich vermutet werden. Die Neurographie hilft in der Regel nicht weiter, und MR-tomographische Auffälligkeiten werden – zumindest in der Peripherie – häufig nicht erkannt oder falsch interpretiert.

- Unsere Patienten wiesen für ein KTS typische Beschwerden mit positiven Provokationsmanövern und vollständig normaler Medianusneurographie auf. Die Neurosonographie konnte jeweils die Genese des symptomatischen KTS klären, sodass eine zielgerichtete Therapie eingeleitet (Fall 2 und 3) bzw. guten Gewissens eine abwartende Haltung angeraten werden konnten (Fall 1).
- Die Neurosonographie mit Darstellung des N. medianus und der Begleitstrukturen bis weit proximal sollte bei KTS-typischen Beschwerden trotz normaler Neurographie großzügig eingesetzt werden.

Literatur

1. *Mathew AJ, Sukumaran TT, Joseph S (2015) Versatile but temperamental: a morphological study of palmaris longus in the cadaver. J Clin Diagn Res 9:AC1–AC3*
2. *Pirola E, Hébert-Blouin M-N, Amador N, Amrami KK, Spinner RJ (2009) Palmaris profundus: one name, several subtypes, and a shared potential for nerve compression. Clin Anat 22:643–648*
3. *Backhouse KM, Churchill-Davidson D (1975) Anomalous palmaris longus muscle producing carpal tunnel-like compression. Hand 7:22–24*
4. *Twoon M, Jones CD, Foley J, Davidson D (2017) Reversed palmaris longus muscle: a report of two cases. Case Reports Plast Surg Hand Surg 4:73–76*
5. *Koyuncuoglu HR et al (2005) The value of ultrasonographic measurement in carpal tunnel syndrome in patients with negative electrodiagnostic tests. Eur J Radiol 56:365–369*
6. *Holzgrefe RE, Wagner ER, Singer AD, Daly CA (2019) Imaging of the peripheral nerve: concepts and future direction of magnetic resonance neurography and ultrasound. J Hand Surg Am 44:1066–1079*
7. *Jones DPG (2006) Bilateral palmaris profundus in association with bifid median nerve as a cause of failed carpal tunnel release. J Hand Surg Am 31:741–743*
8. *Kachlik D, Hajek P, Konarik M, Krchov M, Baca V (2016) Coincidence of superficial brachiomedian artery and bitendinous palmaris longus: a case report. Surg Radiol Anat 38:147–151*
9. *Patnaik M, Paul S (2016) Persistent median artery of the forearm and palm: a cadaver study into its origin, course, fate and clinical significance. Ital J Anat Embryol 121:88–95*
10. *Chen L, Chen J, Hu B, Jiang L-X (2017) Sonographic findings of the bifid median nerve and persistent median artery in carpal tunnel: a preliminary study in Chinese individuals. Clinics (Sao Paulo) 72:358–362*
11. *Dutly-Guinand M, Müller M, Bleuler P, Steiger R (2009) Carpal tunnel syndrome from a thrombosed median artery—four case reports and review of the literature. Handchir Mikrochir Plast Chir 41:179–182*

Korrespondenzadresse

V. Moshagen
Neurozentrum Schlosscarree
Ritterbrunnen 7, Braunschweig, Deutschland
moshagen@neurologie-braunschweig.com

Einhaltung ethischer Richtlinien

Interessenkonflikt. V. Moshagen, E. Klippel und O. Jüngling geben an, dass kein Interessenkonflikt besteht.

Für diesen Beitrag wurden von den Autoren keine Studien an Menschen oder Tieren durchgeführt. Für die aufgeführten Studien gelten die jeweils dort angegebenen ethischen Richtlinien. Für Bildmaterial oder anderweitige Angaben innerhalb des Manuskripts, über die Patienten zu identifizieren sind, liegt von ihnen und/oder ihren gesetzlichen Vertretern eine schriftliche Einwilligung vor.